

SIGNOS CLÍNICOS EN LA APENDICITIS AGUDA:

- 1 - **Signo de Aarón:** Sensación de dolor en el epigastrio o en la región precordial por la presión en el punto de McBurney.
- 2 - **Signo de Bloomberg:** Dolor provocado al descomprimir bruscamente la fosa iliaca derecha.
- 3 - **Signo de Brittain:** La palpación del cuadrante inferior derecho del abdomen produce la retracción del testículo del mismo lado (en las apendicitis gangrenosas).
- 4 - **Signo de Chase:** Dolor en la región cecal provocado por el paso rápido y profundo de la mano, de izquierda a derecha, a lo largo del colon transversal, a la vez que se oprime el colon descendente.
- 5 - **Signo de Cope (del obturador):** Dolor provocado en el hipogastrio al flexionar el muslo derecho y rotar la cadera hacia adentro.
- 6 - **Signo de Cope (del psoas):** Aumento del dolor en fosa iliaca derecha al realizar la flexión activa de la cadera derecha.
- 7 - **Signo de Chutro:** Desviación del ombligo hacia la derecha de la línea media.
- 8 - **Signo de Donnelly:** Dolor por la compresión sobre y por debajo del punto de McBurney, estando la pierna derecha en extensión y aducción (en las apendicitis retrocecales)
- 9 - **Signo de Dunphy:** Incremento del dolor en la FID con la tos.
- 10 - **Signo de Dubard:** Dolor en la FID por la compresión del nervio vago derecho a nivel del cuello.
- 11 - **Signo de Gravitación:** Si se limita con exactitud el área de sensibilidad en la parte baja del abdomen y luego se coloca al paciente sobre el lado sano, en un lapso de 15 - 30 minutos, el área de sensibilidad, el dolor y la rigidez son mas notables y extensas.
- 12 - **Guenneau de Mussy:** Dolor agudo, difuso, a la descompresión brusca del abdomen (es signo de peritonitis generalizada)
- 13 - **Signo de Head:** Hiperestesia cutánea en la fosa iliaca derecha.
- 14 - **Signo de Holman:** Dolor a la percusión suave sobre la zona de inflamación peritoneal.
- 15 - **Signo de Horn:** Dolor en fosa iliaca derecha por la tracción suave del testículo derecho.
- 16 - **Signo de Hessé:** Diferencia de la temperatura axilar en ambos lados.
- 17 - **Signo de liescu:** La descompresión del nervio frenito derecho a nivel del cuello produce dolor en la FID.
- 18 - **Signo de Jacob:** En la apendicitis aguda la fosa iliaca izquierda no es dolorosa a la presión profunda de la mano, pero si al retirar bruscamente esta (se produce un dolor intenso).
- 19 - **Signo de Kahn:** Presencia de bradicardia (en la apendicitis gangrenosa).
- 20 - **Signo de Lennander:** Diferencia de mas de 0.5 grados entre la temperatura axilar y la rectal.
- 21 - **Signo de Mastin:** Dolor en la región clavicular en la apendicitis aguda.
- 22 - **Signo de Mannaberg:** Acentuación del segundo ruido cardiaco en las afecciones inflamatorias del peritoneo (especialmente en la apendicitis aguda).
- 23 - **Signo de Meltzer:** Dolor intenso en la FID por la compresión del punto de McBurney al mismo tiempo que se levanta el miembro inferior derecho extendido.
- 24 - **Signo de Ott:** Sensación dolorosa, de "estiramiento", dentro del abdomen, al poner al paciente en decúbito lateral izquierdo.
- 25 - **Signo de Piulachs (S. del pinzamiento del flanco):** Dolor y defensa parietal que impiden cerrar la mano cuando se abarca con la misma el flanco derecho del paciente (con el pulgar por encima y dentro de la espina iliaca derecha y los otros dedos en la fosa lumbar derecha).

- 26 - **Signo de Priewalsky:** Disminución de la capacidad de sostener elevada la pierna derecha
- 27 - **Signo de Reder:** Al realizar el tacto rectal se produce dolor en un punto por encima y a la derecha del esfínter de O'Beirne (esfínter de O'Beirne = banda de fibras en la unión del colon sigmoides y el recto).
- 28 - **Signo de Richet y Nette:** Contracción de los músculos aductores del muslo derecho.
- 29 - **Signo de la Roque:** La presión continua del punto de McBurney provoca, en el varón, el ascenso del testículo.
- 30 - **Signo de Roux:** Sensación de resistencia blanda por la palpación del ciego vacío.
- 31 - **Signo de Rovsing:** La presión en el lado izquierdo sobre un punto correspondiente al de McBurney en el lado derecho, despierta dolor en este (al desplazarse los gases desde el sigmoides hacia la región ileocecal se produce dolor por la distensión del ciego).
- 32 - **Signo de Sattler:** Si estando el paciente sentado extiende y levanta la pierna derecha, y al mismo tiempo se presiona el ciego, se produce un dolor agudo.
- 33 - **Signo de Simón:** Retracción o fijación del ombligo durante la inspiración, en las peritonitis difusas.
- 34 - **Signo de Soresi:** Si estando el paciente acostado en decúbito supino, con los muslos flexionados, se comprime el ángulo hepático del colon, al mismo tiempo que tose, se produce dolor en el punto de McBurney.
- 35 - **Signo de Sumner:** Aumento de la tensión de los músculos abdominales percibido por la palpación superficial de la fosa iliaca derecha.
- 36 - **Signo de Tejerina - Fother - Ingam:** La descompresión brusca de la fosa iliaca izquierda despierta dolor en la derecha
- 37 - **Signo de Thomayer:** En las inflamaciones del peritoneo, el mesenterio del intestino delgado se contrae y arrastra a los intestinos hacia la derecha; de ahí que estando el paciente en decúbito supino, el lado derecho sea timpanito y el izquierdo mate.
- 38 - **Signo de Tressder:** El decúbito prono alivia el dolor en las apendicitis agudas.
- 39 - **Signo de Wachenheim - Reder:** Al realizar el tacto rectal, se produce dolor referido en la fosa iliaca derecha.
- 40 - **Signo de Wynter:** Falta de movimientos abdominales durante la respiración.

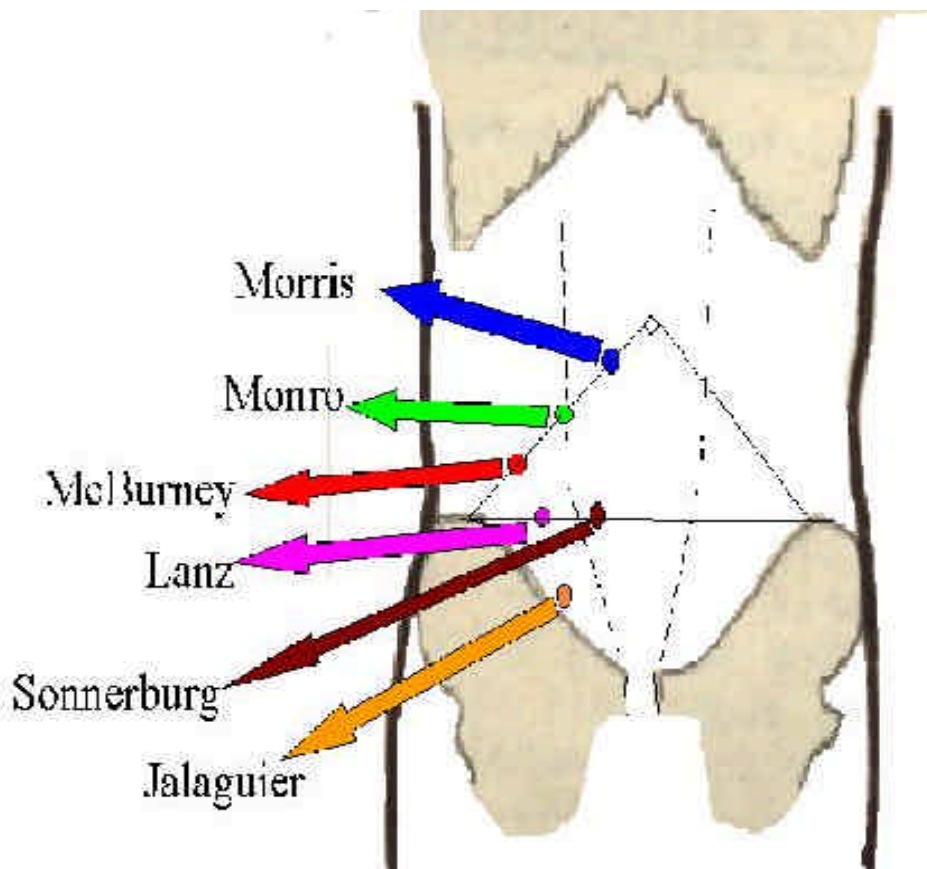
TRIADAS:

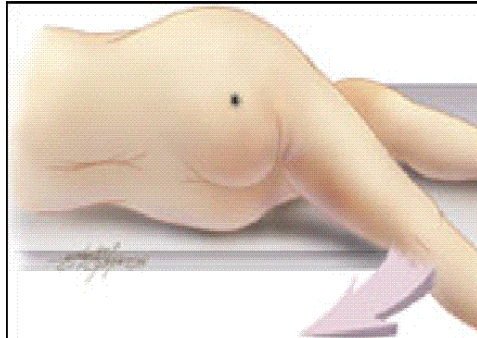
De Murphy: -dolor abdominal
-náuseas y vómitos
-fiebre

De Dieulafoy: -hiperestesia cutánea en FID
-defensa muscular en FID
-dolor provocado en FID

PUNTOS DOLOROSOS:

- 1- **de Cope:** punto situado en el medio de una línea que va de la espina iliaca anterosuperior derecha al ombligo.
- 2- **de Jalaguier:** punto en el centro de una línea trazada desde la espina iliaca anterosuperior derecha a la sínfisis del pubis.
- 3- **de Lanz:** punto situado en la unión del tercio derecho con el tercio medio de una línea que une ambas espinas iliacas anterosuperiores
- 4- **de Lenzmann:** punto sensible a 5 - 6 centímetros de la espina iliaca anterosuperior derecha, en la línea que une ambas espinas iliacas anterosuperiores.
- 5- **de Lothlissen:** punto sensible a 5 centímetros por debajo del punto de McBurney.
- 6- **de McBurney:** punto situado a unos tres traveses de dedo por encima de la espina iliaca anterosuperior derecha, en la línea que une a esta con el ombligo. Algunos dicen en la unión del tercio externo con el tercio medio de esta línea.
- 7- **de Monro:** punto situado en el punto medio de una línea que une la espina iliaca anterosuperior derecha con el ombligo.
- 8- **de Morris:** punto situado a unos 4 centímetros por debajo del ombligo, en una línea que va de este a la espina iliaca anterosuperior derecha.
- 9- **de Sonnerburg:** punto situado en la intersección de la línea que une ambas espinas iliacas anterosuperiores, con el músculo recto anterior derecho





The psoas sign

The obturator sign

